



**Praxis für interventionelle
Schmerztherapie **OWL****

SCHWERPUNKT WIRBELSÄULE UND GELENKE

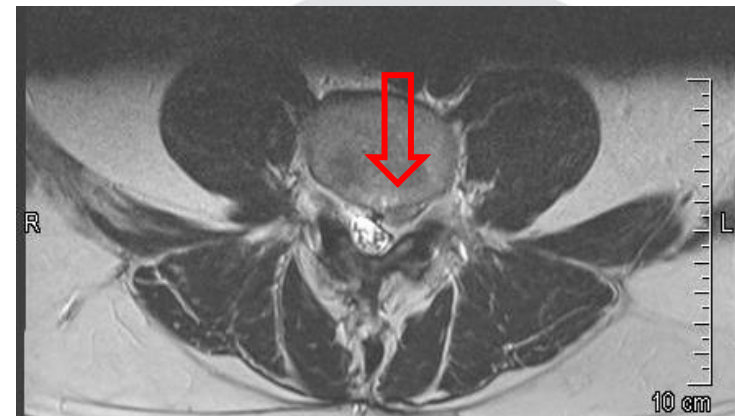
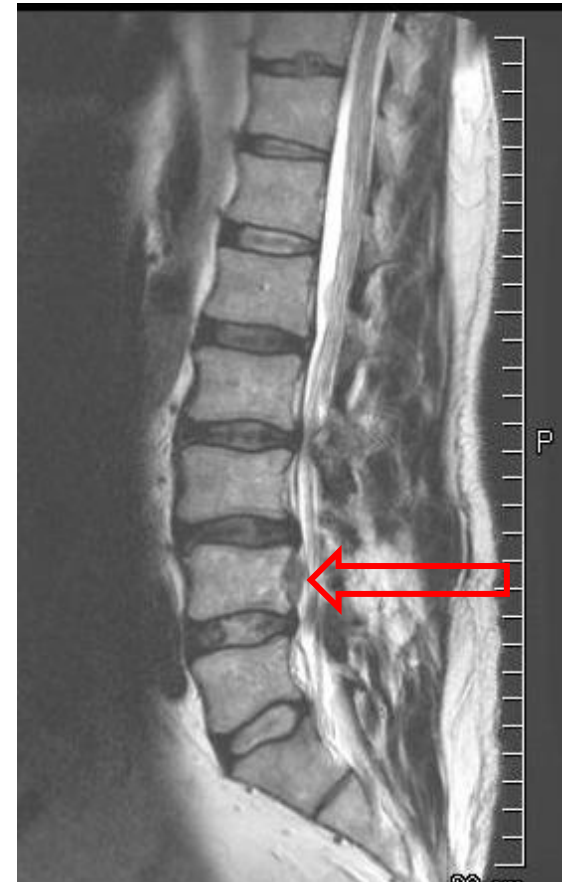Interessanter Fall des Monats

**Spontane Rückbildung eines Bandscheibenvorfalls nach
epiduralen Injektionen**

Dr. med. Athour Gevargez, FIPP

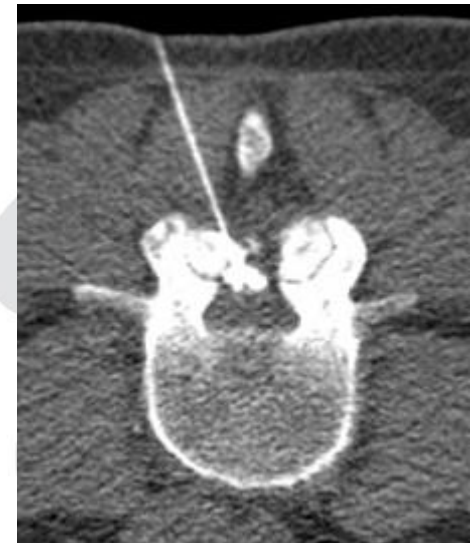Fallbeispiel

- 52 jähriger Patient
- Akute Lumboischialgie mit Wurzelreizsyndrom L4 und L5 links nach Gerätekrafttraining
- 3 Tage später lassen die Schmerzen deutlich nach und die Paresen nehmen zu.
- Neurologie:
 - Quadricepparese KG 4
 - Fußheberparese KG 3-4
 - Hypästhesie im lat. US und Fuß
- Zustand nach Hämilaminektomie und Flavektomie L4/5 bei SKS
- Zustand nach 2 fachem Liquor-Patch

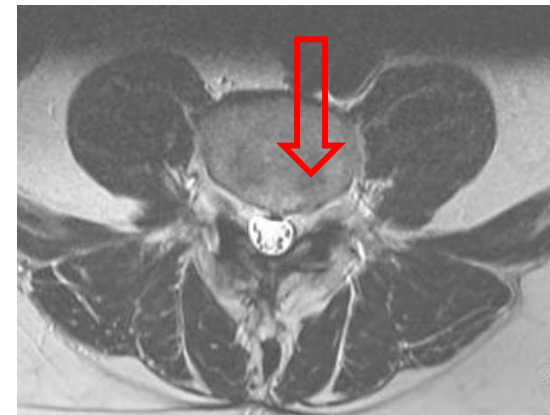
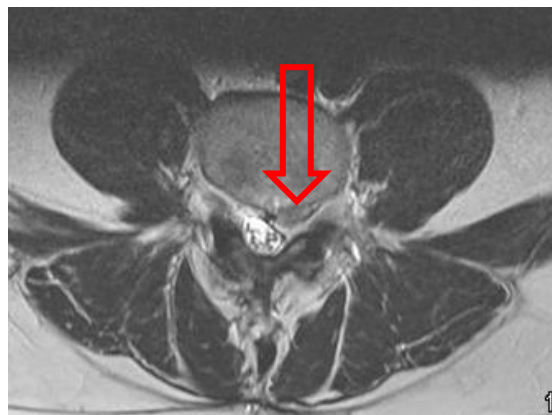
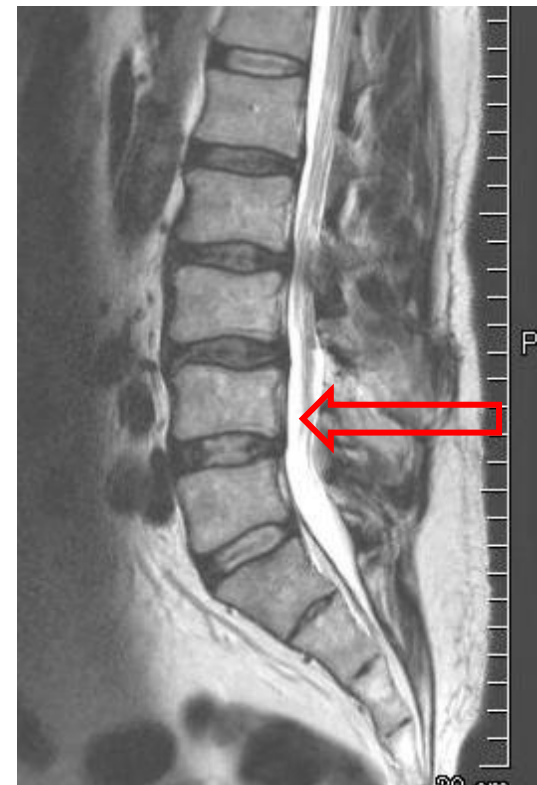
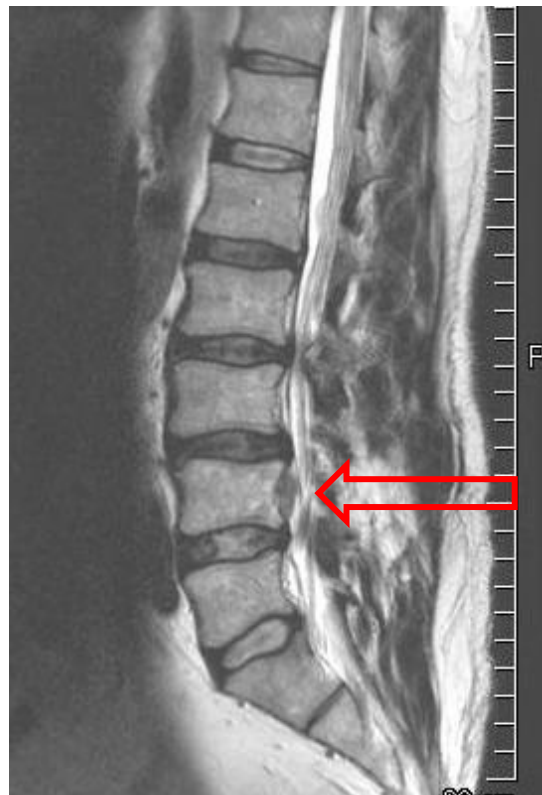


Fallbeispiel

- Vorstellung in der Wirbelsäulenchirurgie
 - Primär keine Operation aufgrund der 3 vorherigen Operationen in L4/5 und mögliche Fusion bei erweiterter Laminektomie zur Entfernung des Sequesters
 - Zuerst konservative Therapieversuch mit lokalen Injektionen, bei Paresenzunahme oder keine Therapieerfolg, Indikation zur Operation gegeben.
- Wiedervorstellung in der Praxis
 - Insgesamt 8 CT-gesteuerte epidurale Injektionen, davon 2 mit Triamcinalon(20mg) und 6 mit Orthokin



- Zunehmende
Besserung der
Schmerzen und der
Paresen nach den
Injektionen
- Intensives KG und
Muskelstimulation
- Bereits nach ca. 4
Mon. deutlicher
Rückgang der
Paresen
 - Quadriceps KG 5/5
 - Fußheber KG +4/5
- Schmerzen gegen
Null



Vor Injektionen

4 Monaten nach Injektionen

Dr. Athour Gevargez, FIPP
Facharzt für Allgemeinmedizin, Chirotherapie,
interventionelle Schmerztherapie



Praxis für interventionelle Schmerztherapie OWL
Hauptstrasse 17/19 in 33378 Rheda-Wiedenbrück